

PATOLOGIA MAMMARIA BENIGNA

Gruppo di lavoro

Coordinatori: C. Andreoli (Milano) e G. Macellari (Piacenza)

R. Aldi (Lucca) - S. Bonvini (Rho) - M. Bortul (Trieste) - L. Branchini (Castellanza) - A. Caramanica (Arezzo) - M.P. Costanzo (Catania) - I. D'Angelo (Cefalù) - A. D'Amuri (Tricase) - D. Friedman (Genova) - L. Galletto (Savigliano) - I. Gomarasca (Rho) - W. Gatzemeier (Milano) - R. Giardini (Milano) - M. Lagrassa (Aviano) - P. Maddaluno (Napoli) - P. Malerba (Milano) - Filippo Narese (Caltanissetta) - S. Perrotta (Napoli) - Q. Piubello (Verona) - P.C. Rassu (Novi Ligure) - F. Ricci (Latina) - P.A. Riccio (Imola) - C. Rossetti (Milano) - A. Rubino (Milano) - G. Scaperotta (Milano) - R. Spena (Napoli) - G. Tazzioli (Modena) - A. Testori (Milano) - R. Thomas (Napoli) - U. Turchia (Messina) - Cristiana Vidali (Trieste) - M. Zuradelli (Milano).

La patologia mammaria benigna comprende un ampio ed eterogeneo spettro di lesioni che possono essere clinicamente palpabili, rilevabili solo con mezzi strumentali o, infine, reperibili occasionalmente in corso di biopsie o escissioni chirurgiche. La maggior parte di queste lesioni deriva da aberrazioni del normale processo di sviluppo, da attività ciclica ormonale e da fenomeni involutivi o infiammatori.

Queste lesioni rappresentano circa il 90% delle condizioni che portano una donna a una visita senologica o a un approfondimento strumentale e si manifestano solitamente nella fascia dai 30 ai 50 anni. Per quanto si tratti di lesioni benigne, non va trascurata la costante e talvolta considerevole conseguenza ansiogena che il loro riscontro genera nella donna. In questo ampio e delicato contesto, il compito del Senologo è duplice:

- escludere che la lesione possa essere un cancro;
- calcolare l'eventuale rischio di cancro associato alla lesione, informandone la donna.

STRATEGIA GENERALE E CLASSIFICAZIONE

Le malattie benigne della mammella mancano delle implicazioni emotive, biologiche e sociali che invece dominano il carcinoma. Anche per questo la trattatistica tradizionale le ha sempre considerate di interesse minoritario, assegnando loro uno spazio modesto. Tuttavia, l'eventualità di errori diagnostici e il rischio di associazione con il cancro dovrebbe renderle meritevoli della massima attenzione clinica: soprattutto nella fascia fra i 35 e i 45 anni, in cui la distrazione della donna, la superficialità del medico, la minore sensibilità delle indagini strumentali e la mancanza di screening strutturati tenderebbero a far trascurare o minimizzare il problema.

Per queste ragioni, di fronte a un'ipotesi diagnostica di patologia "benigna", sia questa il frutto di una visita o l'esito di un'indagine strumentale, è sempre buona pratica clinica definire con certezza quella "benignità" – eventualmente ricorrendo a un accertamento citologico, bioptico o chirurgico – per consegnare alla donna una diagnosi di completa rassicurazione. In questo processo il ruolo educativo e informativo del

clinico ha un'importanza fondamentale. Va infine ricordato che al momento non si dispone di alcun presidio farmacologico per la cura di queste condizioni.

La tradizionale classificazione clinica delle lesioni benigne, fondata su sintomi soggettivi e rilievi palpatori, andrebbe abbandonata a favore di una classificazione basata su tre categorie istologiche e correlata al rischio di sviluppare un carcinoma mammario: *lesioni non proliferative*, *lesioni proliferative senza atipia*, *lesioni proliferative con atipia*. In queste Linee-Guida verranno considerate, per ragioni di opportunità, solo le condizioni più frequenti e quelle esposte a maggiore rischio di errore diagnostico. Per le iperplasie con atipia si rinvia alla sezione dedicato.

CLASSIFICAZIONE ISTO-FUNZIONALE DELLA PATOLOGIA MAMMARIA BENIGNA

Lesioni non proliferative

Cisti (semplici, complesse, complicate), ectasia duttale, calcificazioni benigna, iperplasia duttale usuale di tipo lieve (aumento di numero delle cellule epiteliali duttali fino a 4)

Lesioni proliferative senza atipia

Adenosi, fibroadenomi e lesioni fibroepiteliali (adenoma tubulare, fillode, amartoma); iperplasia duttale usuale (aumento di numero delle cellule epiteliali duttali oltre le 4); lesioni mioepiteliali (adenomioepitelioma, miofibroblastoma, adenoma pleomorfo); lesioni sclerosanti (adenosi sclerosante, radial scar); papillomi (solitari, multipli, papillomatosi giovanile, adenoma del capezzolo)

Lesioni proliferative con atipia

Atipia epiteliale piatta (o DIN 1 a); iperplasia duttale atipica (o DIN 1 b); iperplasia lobulare atipica (o LIN 1)

Altre lesioni benigne

Amiloidosi; anomalie congenite; ascesso; ematoma; galattocele; ginecomastia; liponecrosi; malattia di Mondor: mastodinia; mastopatia diabetica; sarcoidosi: tubercolosi

LESIONI NON PROLIFERATIVE

Un tempo raggruppate nel generico termine “malattia fibro-cistica”, potrebbero oggi essere meglio descritte, per il clinico, con la formula “mammella irregolarmente nodulare”. Queste lesioni sono dominate, sul piano strettamente numerico, dalle **cisti**. Si tratta di processi involutivi lobulari che si manifestano in forma di macrocisti (diametro tale da manifestarsi come massa palpabile) o di microcisti (evidenziabili solo con ecografia). Si osservano di solito in donne pre-menopausali fra i 35 e i 50 anni (ma anche oltre se assumono terapia ormonale sostitutiva). Possono comparire anche in pochi giorni, soprattutto per effetto delle variazioni cicliche ormonali, provocando in tal caso dolore tensivo. Le cisti non sono condizioni banali per molti motivi.

Provocano un grado variabile di ansietà (specie se crescono in modo rapido). Alla palpazione possono simulare un cancro. Talora si ripresentano dopo essere state svuotate, allertando sulla loro reale natura. All'esame clinico si presentano di solito come tumefazione teso-elastica, liscia, con fluttuazione. Aspirarle

non è necessario, a meno che non siano voluminose o esercitino una tensione dolorosa. Se aspirate si ottiene un liquido giallastro, marrocino o verdastro sublimpido, in misura variabile da 1-2 fino a 10 e più ml: in questi casi non è richiesto un esame citologico e l'impegno si limita a rassicurare la donna e a informarla sull'eventualità di un possibile ripresentarsi della cisti. Se invece il liquido ottenuto mostra tracce di sangue l'esame citologico è mandatorio

Le cisti mammarie possono essere ecograficamente distinte in *semplici* (parete ben definita, assenza di echi interni), *complesse* (parete spessa, bordi irregolari, echi interni per detriti, presenza di setti) e *complicate* (echi interni per detriti, ma assenza di setti, ispessimenti o irregolarità dei bordi). Le cisti complesse meritano sempre un approfondimento con mammografia, agoaspirato e biopsia delle irregolarità interne, poiché possono nascondere un cancro. Per lo stesso motivo, anche il continuo ripresentarsi della cisti obbliga a un approfondimento. Nel caso permanga un sospetto nonostante la negatività dei vari accertamenti è giustificato ricorrere all'intervento chirurgico.

LESIONI PROLIFERATIVE SENZA ATIPIA

In questa sezione verranno descritte entità molto variegata e con differenti potenzialità evolutive. Fibroadenomi e amartomi sono lesioni usualmente benigne. I tumori filloidi mostrano uno spettro che include la malignità. Le lesioni sclerosanti sono benigne, ma possono far parte di neoplasie in situ e carcinomi invasivi. Alle lesioni papillari appartiene una varietà espressiva che si allarga dal benigno al maligno. Con questi presupposti si comprende perché anche le lesioni proliferative senza atipie meritino una scrupolosa analisi clinica e una appropriata sorveglianza nel tempo.

● **Fibroadenoma** È una lesione dell'unità terminale duttulo-lobulare "bifasica", cioè costituita da elementi cellulari e stromali: la componente epiteliale consiste in aree di tessuto simil-ghiandolare e simil-duttale delimitato da cellule cuboidali o colonnari tipiche; la componente stromale consiste in tessuto connettivo con un contenuto variabile di collagene e mucopolisaccaridi. La genesi dei fibroadenomi è probabilmente legata a una maggiore sensibilità agli estrogeni, ma è noto anche il rapporto causale con la ciclosporina A nelle donne con trapianto di rene (in tal caso sono spesso multipli e bilaterali).

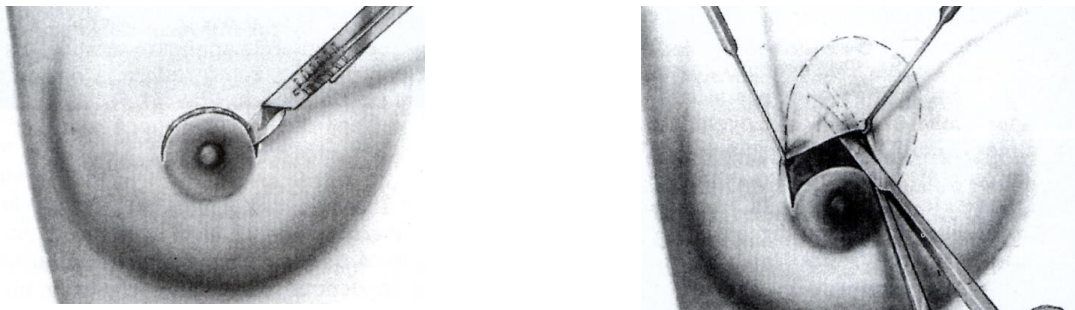Talvolta i fibroadenomi contengono cisti, adenosi sclerosante, calcificazioni e modificazione apocrina papillare (cellule con citoplasma eosinofilo): sono allora definiti *complessi*, un attributo che li associa a un leggero aumento del rischio di carcinoma. Macroscopicamente appaiono ben circoscritti, dotati di pseudocapsula, distinti dal parenchima mammario, ovalari o tondeggianti (talvolta plurilobulati) e, al taglio, di colorito bianco-grigiastro. Le dimensioni variano da 1 a 3-4 cm, se superiori si parla di fibroadenomi *giganti*. Si presentano nel corso della vita fertile, soprattutto prima dei 30 anni, ma una variante (fibroadenoma *giovanile*) può apparire fra i 10 e i 18 anni e si caratterizza per le cospicue dimensioni (fino a 10 e più cm, con ampia occupazione della mammella) legate a una maggiore componente ghiandolare e una più ricca cellularità stromale.

L'approccio alla donna con fibroadenoma è condizionato dalla sua età, dalle dimensioni relative del nodulo, dalla sua sede e dalla certezza della diagnosi. L'asportazione chirurgica non è considerata routinaria. Ma diventa necessaria se la diagnosi non è del tutto chiara, se le dimensioni sollevano problemi morfologici con disagio cosmetico, di fronte a un accrescimento rapido e quando la donna lo richiede esplicitamente (anche per un'ansietà non sedata dalle evidenze citologiche o microbioptiche).

Per le forme “giovani” l’asportazione è sempre raccomandata, ma – in caso di età prepubere – va preceduta da una discussione aperta in merito alla possibilità di danneggiare un futuro allattamento.

In generale, quando la diagnosi è certa l’elemento che più di altri condiziona la scelta chirurgica è la dimensione del fibroadenoma. Se non si procede all’asportazione le eventualità sono tre: la regressione, che tipicamente avviene dopo la menopausa; la stazionarietà, che non richiede ulteriori gesti specifici; il suo accrescimento che, quindi, dirigerà verso l’opzione chirurgica. L’intervento consiste nell’enucleazione del nodulo, solitamente in anestesia locale se le dimensioni e lo stato emotivo della donna lo consentono. L’incisione periareolare va preferita per le lesioni non troppo periferiche; diversamente si ripiega su un’incisione arcuata, concentrica all’areola e sovrastante il nodulo.

FIBROADENOMA : FASI DELL’ INTERVENTO DI ENUCLAZIONE



Incisione cutanea periareolare e scollamento del tessuto sottocutaneo



Esposizione della lesione e manovra digitale di enucleazione

● **Adenoma tubulare**

È una neoplasia a prevalenza epiteliale, pseudocapsulata, caratterizzata dalla proliferazione di strutture tubulari che assomigliano ai normali acini, con assai scarsa componente stromale. Può apparire in gravidanza e allora è definito “lattazionale”: regredisce di solito alla sua conclusione, ma obbliga – come tutti i noduli mammari che si sviluppano nel corso di una gravidanza – a escludere un cancro.

● **Filloide**

Il fillode (o tumore filloide, così denominato per la disposizione tessutale con protrusioni polipoidi e fenditure che ricordano i profili delle foglie) origina, come il fibroadenoma, dallo stroma intralobulare: è dunque una lesione “bifasica” fibro-epiteliale. Per questo è sostenuta – ma non provata – l’ipotesi di una sua derivazione da un fibroadenoma. Pseudocapsulato, sfoggia tre varianti istologiche: *benigno* (di basso grado), *maligno* (di alto grado) e *border-line* (di grado intermedio). La scelta di individuare una forma intermedia è dipesa dalla difficoltà talvolta incontrata nel distinguere con certezza le forme benigne da

quelle maligne; gli elementi su cui si basa tale distinzione sono: l'atipia delle cellule stromali, l'attività mitotica e la natura dei margini (circostritti o infiltrativi). La metà delle forme è di basso grado. Quaranta volte meno comune del fibroadenoma, fa la sua comparsa di solito 10-20 anni più tardi di quest'ultimo.

All'esame clinico si presenta come una masserella tesa, abbastanza soffice e spesso plurinodulare, ma la sua occupazione della mammella è assai variabile, potendo interessarla anche nella sua totalità. Il sospetto che possa trattarsi di un fillode nasce dalla velocità di accrescimento – verificabile nell'arco di pochi mesi – e da una tensione locale dolorosa che talvolta esercita sulla cute un effetto di stiramento, talora sconfinante verso l'arrossamento e l'assottigliamento. Come l'esame clinico, nemmeno la mammografia mostra immagini tipiche. All'ecografia appare come massa solida, ipoecogena e ben definita, talvolta con aree fluide nel suo interno.

Il trattamento dei tumori filloidi – qualunque ne sia il grado – è chirurgico e il suo obiettivo è l'asportazione della massa garantendo margini sani per almeno 1 cm: la semplice escissione è gravata da una percentuale inaccettabile di recidive locali. Trattandosi di una malattia monocentrica, la mastectomia non ha fondamenti razionali: il suo impiego va limitato ai casi in cui – per le dimensioni relative – l'esito cosmetico si presenta sfavorevole.

● **Amartoma**

Si tratta di una lesione di natura non tumorale, definita anche "mammella dentro la mammella" in quanto la sua matrice differisce dal tessuto mammario normale solo nelle proporzioni. La componente adiposa è spesso prevalente e per questo si parla di *adenolipoma* o *adenofibrolipoma*. Capsulato, può raggiungere dimensioni cospicue, fino a 20 cm. La diagnosi è facilitata dai caratteri mammografici di benignità. Se non pone problemi speciali, la sorveglianza nel tempo è un'opzione altrettanto ragionevole dell'exeresi: quest'ultima trova un suo spazio per motivazioni analoghe a quelle del fibroadenoma.

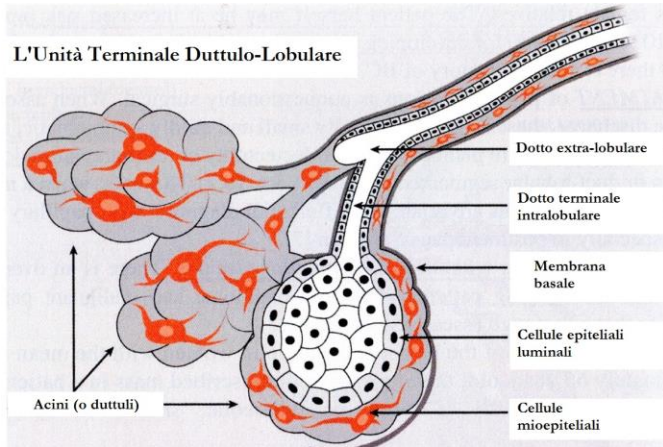
● **Lesioni mioepiteliali**

Le cellule mioepiteliali si trovano in diversi tumori benigni e maligni della mammella. Lesioni composte solo da cellule mioepiteliali sono assai rare, mentre di solito hanno una composizione bifasica (*adenomioepiteliomi*), con strutture tubulari circondate da cellule mioepiteliali a morfologia poligonale o fusata che proliferano in sede intraduttale (per questo sono anche considerati una variante del papilloma intraduttale). I *miofibroblastomi* manifestano una differenziazione miofibroblastica, senza componente epiteliale; prediligono il maschio.

L'*adenoma pleomorfo* è un tumore caratterizzato da una mescolanza di cellule epiteliali e mioepiteliali disposte in abbondante stroma mixomatoso; di frequente cresce nelle vicinanze dell'areola. Dal punto di vista clinico le lesioni mioepiteliali – che nel complesso sono rare – si manifestano come nodulo circostritto; il trattamento è chirurgico e consiste in un'escissione comprendente un margine di parenchima sano, in quanto possono recidivare localmente.

● **Adenosi sclerosante**

Si tratta di una lesione caratterizzata da una distorsione dell'architettura epiteliale, mioepiteliale e stromale che coinvolge l'unità terminale duttulo-lobulare. Proprio questa distorsione spiega la possibilità di confonderlo con un carcinoma invasivo di basso grado (specialmente una forma tubulare). Può far parte di iperplasie atipiche e di neoplasie intraepiteliali (DIN, LIN). La sua manifestazione è spesso occasionale e avviene a seguito di indagini radiologiche o di exeresi chirurgiche eseguite per altre ragioni, più di rado durante una visita clinica.



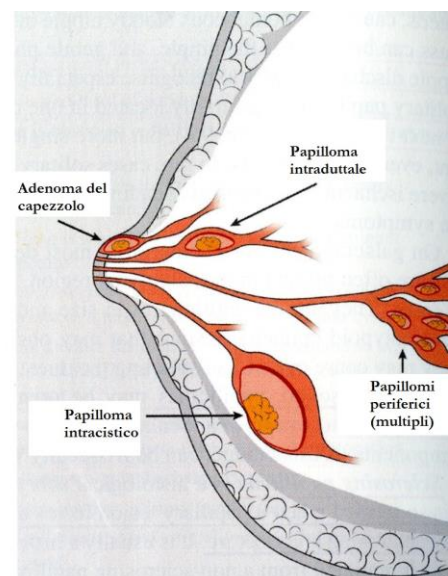
In ogni caso la diagnosi differenziale non è semplice: la presenza di una tumefazione palpabile dai caratteri ambigui e un imaging che non offre specificità condizionano quasi sempre il ricorso a una microbiopsia; se questa stabilisce la diagnosi non è necessario alcun gesto chirurgico di radicalizzazione; diversamente – soprattutto se la mammografia mostra la presenza di microcalcificazioni – l'exeresi chirurgica è raccomandata.

● Radial scar

Si tratta di una lesione iperplastica benigna caratterizzata da un'area centrale di elastosi dalla quale si irradiano strutture duttali e tubulari. Se supera i 10 mm di dimensioni o si osservano molteplici aree elastosiche in stretta continuità, allora si parla di *lesione sclerosante complessa*. La sua importanza è legata alla difficoltà con cui è distinguibile mammograficamente da un carcinoma e alla possibile relazione patogenetica con quest'ultimo. Dal punto di vista mammografico appare come una lesione stellata, distorta, con strie radiali tipicamente lunghe e sottili (nel cancro sono corte e tozze) al cancro; un altro elemento distintivo – se presente – è la minore densità della zona centrale rispetto alla periferia, una differenza legata all'elastosi e che, invece, manca nel cancro. Quanto all'ipotesi di una relazione patogenetica – generata dalla frequente coesistenza (circa il 30%) di aree di carcinoma in situ o invasivo – si assume oggi che la radial scar sia un indicatore di carcinoma, piuttosto che un suo precursore. L'individuazione di radial scar è quasi sempre radiologica (da 3 a 9 casi ogni 1000 radiografie di screening) e avviene in donne fra i 40 e i 60 anni. Spesso sono multicentriche e bilaterali. L'esame clinico è quasi sempre normale, solo di rado si possono osservare un nodulo o una retrazione cutanea. Quando la microbiopsia rivela una radial scar l'exeresi chirurgica è sempre consigliata, proprio per la frequenza con cui possono essere documentate lesioni pre-cancerose o veri e propri carcinomi.

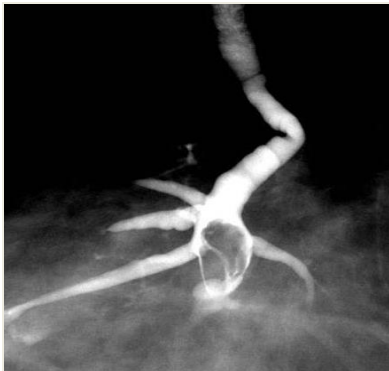● Papilloma e lesioni papillari benigne

Si tratta di condizioni rare che si manifestano prevalentemente nell'ultima fase della vita fertile e in post-menopausa (età media di presentazione 48 anni). Per quanto non siano ancora ben comprese e pur trattandosi di condizioni benigne, tuttavia la loro importanza risiede nella possibile associazione con il carcinoma, soprattutto laddove coesistano atipie. In generale, i papillomi solitari si trovano nei seni galattofori in prossimità del capezzolo, quelli multipli stanno nella profondità del sistema duttale - *Papillomi solitari*. Crescono nei dotti di calibro maggiore e prossimali al capezzolo, abitualmente di 2-5 mm, più di rado cospicui (fino anche a 3-5 cm). Al taglio appaiono friabili e possono unirsi alla parete del dotto da un peduncolo, oppure sessili. Al microscopio appaiono evidenti le multiple formazioni papillari, arborescenti, rivestite da un epitelio di cellule cuboidali o colonnari, ciascuna con uno stelo fibrovascolare.

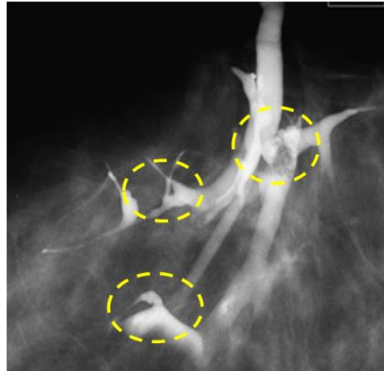


Se vanno incontro a fenomeni di ischemia, i papillomi possono manifestarsi con una secrezione sieromematica dal capezzolo. Quando la lesione mostra una prevalente architettura stromale si parla di *papilloma sclerosante*. Un'altra variante è il *papilloma intracistico*, esito di una particolare dilatazione del dotto che lo accoglie o di una sua crescita all'interno di una cisti. Tutti i papillomi solitari possono ospitare aree di iperplasia duttale con o senza atipia o di neoplasia intraepiteliale (DIN), eventi che condizionano una maggiore esposizione al rischio di cancro: sembra accertato che questa possibilità evolutiva dipenda non tanto dall'estensione dell'atipia nel papilloma, quanto dalla sua presenza nel tessuto mammario circostante.

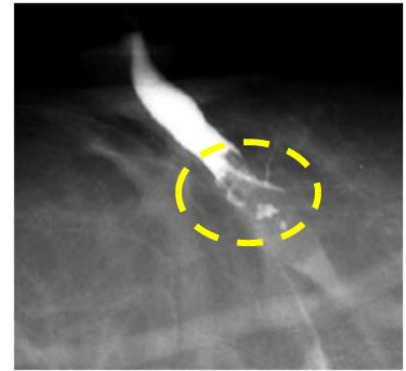
La presentazione clinica dei papillomi solitari è dominata dalla secrezione dal capezzolo (sierosa, sieromematica o francamente ematica), in genere mono-orifizia e monolaterale: in tal caso è di rito raccogliere il materiale su vetrino per l'esame citologico. L'ecografia può individuare la lesione in forma di masserella ben definita, ipoecogena, all'interno di un dotto ectasico o di una cisti. La duttogalattografia può mostrare il tipico difetto di riempimento.



Difetto unico di riempimento



Difetti di riempimento multipli



Arresto perfusione del mdc

La terapia è chirurgica e trova la sua indicazione proprio per garantire l'appropriata diagnosi differenziale con un carcinoma. Il gesto, abitualmente condotto in anestesia locale, consiste nell'asportazione del papilloma attraverso un'incisione peri-areolare condotta in corrispondenza del settore in cui si presume si trovi la lesione. Per meglio reperire il dotto si può utilizzare l'apposito kit con guida metallica da infilare nel dotto secernente.

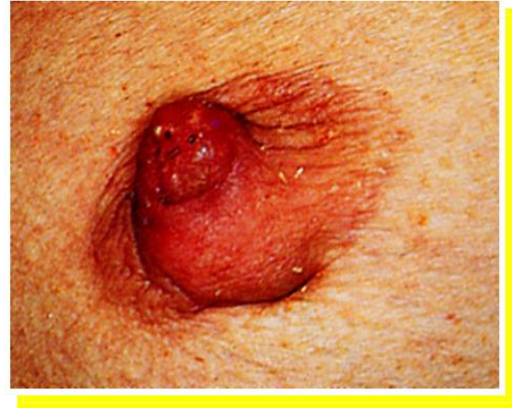Quando invece si pratici una resezione dei dotti l'incisione non varia: ribaltato il complesso areola-capezzolo si asporta un cono di tessuto mammario a base retro-areolare, identificando con un reperi l'estremità verso il capezzolo in modo da agevolare il patologo nella refertazione; la continuità ghiandolare viene ricostruita in modo da offrire un piano di appoggio per areola e capezzolo, riposizionati nella sede naturale.

- *Papillomi multipli*. Rispetto alla forma solitaria, i papillomi multipli si osservano in donne più giovani, si localizzano alla periferia dell'albero duttale e si associano di rado con una secrezione dal capezzolo. Fatto di rilievo, sono correlati con il rischio evolutivo verso il carcinoma. La diagnosi è clinica, legata alla presenza di una tumefazione palpabile; oppure radiologica in forma di area di densità anomala. Quando la diagnosi è posta, l'asportazione chirurgica è obbligatoria.

- *Papillomatosi giovanile*. Definita anche "malattia del formaggio svizzero" per l'aspetto macroscopico, è una condizione rara che predilige donne intorno ai 20 anni, pur non escludendo età maggiori. Al taglio

appare come massa ben circoscritta, estesa da pochi a diversi cm e contenente cisti di diametro inferiore ai 2 cm entro uno stroma fibroso. Microscopicamente manca di una vera capsula delimitante, mentre si osservano questi elementi: papillomatosi duttale, iperplasia papillare apocrina, adenosi sclerosante, ectasia duttale, talvolta microcalcificazioni. Il quadro clinico mostra una tumefazione periferica, tesa, circoscritta, multinodulare, non dolente che ricorda il fibroadenoma. La papillomatosi giovanile è associata a un rischio aumentato di carcinoma mammario sia della donna affetta sia, soprattutto, dei suoi familiari femminili.

- *Adenoma del capezzolo*. È una variante proliferativa piuttosto rara del papilloma intraduttale localizzata sul capezzolo. Compare di solito nell'età media e post-menopausale. Non è associata a un rischio aumentato di carcinoma. Lo spettro delle sue espressioni cliniche e patologiche ne fanno un'entità del tutto peculiare. Sul piano istologico non è propriamente un adenoma, per la prominenza della componente stromale accanto a una proliferazione di strutture simil-ghiandolari e papillari che interessano i grossi collettori del capezzolo deformandolo e, talvolta, erodendolo.



Adenoma del capezzolo

L'esame clinico mostra un capezzolo espanso e indurito, dolente, talora ulcerato: elementi che impongono una diagnosi differenziale con il Paget mediante citologia per apposizione o biopsia chirurgica. La cura è chirurgica e consiste nell'asportazione della parte di capezzolo interessata o di tutto il capezzolo. Può recidivare se l'escissione è incompleta

ALTRE PATOLOGIE BENIGNE NON COMUNI DELLA MAMMELLA.

- *L'adenosi microghiandolare* è una variante dell'adenosi (il comune aumento del numero di acini per lobulo) che merita una speciale considerazione perché, per quanto molto rara, è un precursore non obbligato del carcinoma, variante triplo negativa. Compare di solito dopo i 40 anni e si presenta come nodulo duro che, istologicamente, appare in forma di proliferazione sparsa di piccole strutture ghiandolari immerse in tessuto stromale o adiposo. La diagnosi è esclusivamente biptica. Il trattamento consiste nell'asportazione chirurgica completa, seguita da un adeguato follow up.
- L'incremento di biopsie per microcalcificazioni mammarie ha aumentato l'individuazione di lesioni caratterizzate da unità terminali duttulo-lobulari dilatate e rivestite da cellule epiteliali colonnari, in un singolo strato o in più strati, senza o con atipia. In quest'ultima evenienza le lesioni vengono inquadrare nel termine *iperplasia epiteliale piatta*, considerata un precursore delle neoplasie intraepiteliali duttali (DIN) e, in assai minor misura, del carcinoma: per quanto gli studi attuali non ne abbiano ben precisato il significato biologico, tuttavia un atteggiamento prudenziale ne suggerirebbe l'escissione.
- Le *lesioni simil-mucocele* consistono in dilatazioni cistiche delle unità duttulo-lobulari contenenti muco tendenti alla rottura con stravasamento del contenuto nei tessuti limitrofi. L'epitelio che riveste le cisti può mostrare iperplasia atipica o neoplasia intraepiteliale (DIN). Simili lesioni sono documentate occasionalmente con una mammografia che mostra un'opacità o microcalcificazioni aspecifiche. La documentata associazione con il carcinoma mucinoso ne raccomanda l'asportazione completa.

GINECOMASTIA

È l'aumento di volume mono- o bilaterale della ghiandola mammaria nel maschio, legata a proliferazione stromale e duttale. La sua distribuzione nel tempo mostra un andamento trimodale: *neonatale*, legata al passaggio transplacentare di estrogeni materni e tendente a regredire entro i primi tre mesi dalla nascita; *puberale*, che interessa dal 30 al 60% dei ragazzi e anch'essa avviata alla regressione spontanea verso i 16-17 anni; *senile*, di più comune riscontro fra i 50 e gli 80 anni e tendente a una maggiore stabilità.

La ginecomastia *vera*, legata a crescita del tessuto duttale e stromale della mammella, va distinta dalla *pseudoginecomastia* per accumulo di tessuto adiposo (lipomastia); le due condizioni possono coesistere (forma *mista*). La ginecomastia vera dipende da una squilibrata proporzione fra estrogeni e androgeni oppure da un'abnorme sensibilità della ghiandola a un normale livello di estrogeni. Gli estrogeni circolanti nel maschio derivano dalla conversione extragonadica degli androgeni da parte dell'aromatasi e questo spiega le forme di ginecomastia secondarie a epatopatie croniche, digiuno prolungato, ipertiroidismo e neoplasie surrenaliche. Meno di frequente è in gioco un'iperproduzione estrogenica da tumori testicolari o un rilascio di gonadotropina corionica umana da coriocarcinomi o da tumori polmonari, renali epatici o gastrici. Più di rado la causa va ricercata nella somministrazione di estrogeni per ragioni mediche (ad esempio soggetti transgender che vogliono cambiare sesso o pazienti con carcinoma prostatico), nell'assunzione di alcuni farmaci (ad es. Flutamide, Spironolattone, Ketoconazolo) o nell'abuso di ormoni steroidei. Ancora più raro è l'ipogonadismo (anorchia, s. di Klinefelter, ermafroditismo, orchiti...). Se nessuna causa evidente viene individuata si parla di ginecomastia "idiopatica".

Dal punto di vista clinico la ginecomastia vera si manifesta come masserella soffice o teso-elasticità, concentrica alla zona areolare, mobile e di frequente bilaterale. Questi elementi orientano nella distinzione dal cancro, di solito eccentrico, monolaterale, duro, fisso e talora associato a retrazione del capezzolo o della cute e a linfonodi ascellari patologici. La pseudoginecomastia – il secondo impegno diagnostico differenziale – si caratterizza invece per l'accumulo omogeneo e sfumato di tessuto soffice in sede retro- e peri-areolare, spesso in soggetti obesi o in sovrappeso. La ginecomastia può provocare, nel giovane, problemi estetici e di adattamento e, nell'adulto, un'"ansia da prestazione" con riduzione della libido e alterazione della vita sessuale di coppia e di relazione, con cambiamenti nelle abitudini di vita (vacanza in montagna piuttosto che al mare per non spogliarsi; rinuncia alla palestra ecc.). La ginecomastia *non* si associa a un rischio aumentato di carcinoma mammario.

La *diagnosi* – oltre che su un accurato interrogatorio anamnestico per indagare le condizioni più sopra elencate e sull'esame clinico (non si trascurino i testicoli, il fegato e segni di femminilizzazione) – si fonda sull'imaging (eco-mammografia) e sul prelievo con agoaspirato o microbiopsia. Se necessario, alcune indagini laboratoristiche possono orientare ricerche più selettive su possibili cause meno comuni. (**fig. 4**).

Prima di iniziare qualsiasi *terapia* il paziente va sempre rassicurato sul fatto che la ginecomastia, soprattutto la forma puberale, tende a regredire in modo spontaneo nell'85-90% dei casi entro 6-18 mesi. Indicazioni al trattamento sono: la persistenza della condizione, una tensione dolorosa non tollerata, un disagio estetico o l'imbarazzo psicologico. La cura è eziologica nelle rare forme di pertinenza medica. Negli altri casi si dispone di opzioni farmacologiche e chirurgiche. La *farmacologia* offre tre linee di scelta: androgeni (Testosterone, Danazolo), antiestrogeni (Tamoxifene, Raloxifene, Clomifene citrato) e inibitori dell'aromatasi (Anastrozolo, Letrozolo).

Nel complesso l'uso di questi farmaci ha dato risultati contrastanti, garantendo buoni risultati con scarsi effetti collaterali solo in una minoranza dei casi. Il più raccomandabile, fra tutti, sembra il Tamoxifene al

dosaggio di 10 mg al giorno per tre mesi. Quando non si assiste a una regressione spontanea o farmacomeziata – e nei casi in cui il soggetto rifiuta l’attesa o le cure mediche – la scelta diventa *chirurgica*: il trattamento di rito consiste nell’adenomammectomia sottocutanea per via periareolare (lasciando in sede un dischetto di ghiandola retroareolare per evitare inestetici affossamento o fenomeni necrotici del complesso areola-capezzolo) eventualmente accompagnata a una liposuzione ancillare mirata, utile soprattutto se coesiste una pseudoginecomasia; se è presente un eccesso di cute mammaria si può disepidermizzare una corona circolare di cute periareolare di estensione variabile, con successiva sintesi a punti staccati o tipo round-block.

Algoritmo diagnostico per l’inquadramento delle cause meno comuni di ginecomastia non idiopatica.
HCG: Gonadotropina Corionica Umana; LH: Ormone Luteinizzante; T: Testosterone; E: Estradiolo.

